

Patienten-Aufkleber

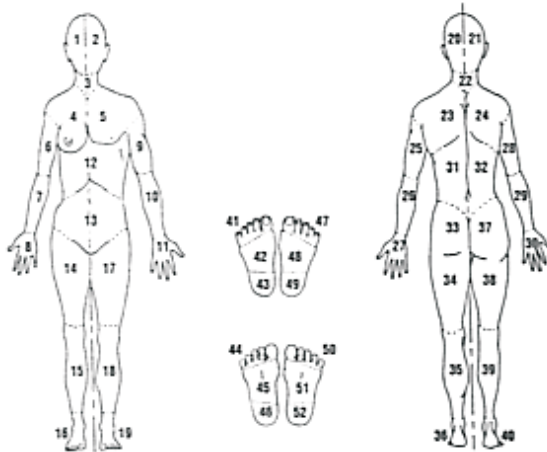
Wunderhebungsbogen



Datum:

Foto-Dokumentation: ja nein

Lokalisation



Wundgraduierung (nach Daniel)

- Grad I: Oberflächlicher Defekt, nur Epidermis betreffend.
- Grad II: Dermaler Defekt.
- Grad III: Schädigung des subkutanen Gewebes.
- Grad IV: Schädigung von Muskeln.
- Grad V: Schädigung bis auf Knochenstrukturen.

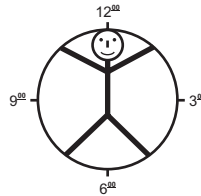
Wundgröße

Länge (cm) Breite (cm) Tiefe (cm) Ausgelitert (ml)

Fläche (cm²)

Taschenbildung: ja nein

Wenn ja, Ausrichtung (bitte ankreuzen):



Nekrose: trocken (schwarz, hart) feucht (grau-gelblich, weich)

Infektionszeichen: ja nein Abstrich am

Exsudation: trocken feucht stark sezernierend
 serös blutig eitrig

Granulation: fest, rosa (himbeerartig) weich, blas-rosa

Epithelisierung: beginnend, rosa abgeschlossen

Wundrand: unauffällig gerötet Ödem zerklüftet
 mazeriert verhärtet Ekzem glatt

Hautzustand: trocken feucht rissig schuppig
 ohne Befund

Wundgeruch: ja nein

Wundschmerz: ja nein kann sich nicht äußern Note Skala

Besonderheiten:

Unterschrift des Erhebenden: